



Câmara de Vereadores de Pindamonhangaba

Estado de São Paulo

REQUERIMENTO

Ementa: Ao Deputado Padre Afonso Lobato, com cópia ao Deputado Hélio Nishimoto, solicitando ajuda com relação à um paciente da cidade de Pindamonhangaba que necessita com urgência de cirurgia à ser realizada no Hospital Regional da cidade de Taubaté.

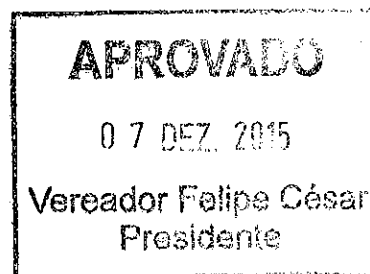
REQUERIMENTO Nº 2058/2015

Autor: RODERLEY MIOTTO RODRIGUES

Ementa: AO DEPUTADO PADRE AFONSO LOBATO, COM CÓPIA AO DEPUTADO HÉLIO NISHIMOTO, SOLICITANDO AJUDA COM RELAÇÃO À UM PACIENTE DE PINDAMONHANGABA QUE NECESSITA COM URGÊNCIA DE CIRURGIA À SER REALIZADA NO HOSPITAL REGIONAL DA CIDADE DE TAUBATÉ.

PROTOCOLO GERAL Nº 2561/2015

Data: 07/12/2015 - Horário: 11:43



Senhor Presidente

Considerando que segue em anexo documentos do paciente que aguarda cirurgia no Hospital Regional de Taubaté.

Considerando que o paciente segue na fila para cirurgia desde 29/09/2014;

Considerando que já possui toda documentação e exames no citado Hospital;

Considerando que o paciente necessita de cirurgia na especialidade Urologia;

Considerando que o paciente se encontra impossibilitado de realizar trabalhos e se encontra acamado com fortes dores.

REQUEIRO à Mesa, consultado o Plenário, seja oficiado, ao Deputado Padre Afonso Lobato, com cópia ao Deputado Hélio Nishimoto, solicitando ajuda com relação à um paciente da cidade de Pindamonhangaba que necessita com urgência de cirurgia à ser realizada no Hospital



Câmara de Vereadores de Pindamonhangaba
Estado de São Paulo

Regional da cidade de Taubaté.

Plenário Dr. Francisco Romano de Oliveira, 07 de dezembro de 2015.

Vereador Roderley Miotto

Encaminhamento/ Exame Urologia - Cirurgia

Nome José Francisco Leite

Data de Nascimento 18 / 03 / 59

Cartão Nacional do SUS 709 0008 3759 2419

Data de Recebimento 29 / 09 / 14 Recebido por Deivid Lima

Informações Vera Cordeiro (3014.5901)

VÁLIDA EM TODO O TERRITÓRIO NACIONAL

11.875.444-0 DATA DE EMISSÃO 27/DEZ/2010

JOSE FRANCISCO LEITE

ANTENOR LEITE

E MARIA ANTONIA DOS SANTOS

PINDAMONHANGABA -SP DATA DE NASCIMENTO 18/MAR/1959

PINDAMONHANGABA-SP
 PINDAMONHANGABA
 CC:LV.B066/FLS.0445/N.004671
 CPF 005347008/70

J. A. L. L. 01 Delegado - Divisionário
 CARTÃO ANÔNIMO DE IDENTIFICAÇÃO de Polícia BRGD/SSPSP
 ASSINATURADO DIGITALMENTE

LEI Nº 7.114 DE 29-08-03


REPÚBLICA FEDERATIVA DO BRASIL

ESTADO DE SÃO PAULO 808200

SECRETARIA DE SEGURANÇA PÚBLICA

DEPARTAMENTO DE IDENTIFICAÇÃO

REGISTRO PLÁSTICO



Jose Francisco Leite

1576-07785


CARTÃO DE IDENTIDADE

Sistema Único de Identificação

JOSE FRANCISCO LEITE

Data Nasc.: 18/03/1959 Sexo: M

709 0008 3759 2419



VÁLIDA EM TODO O TERRITÓRIO NACIONAL



Bandeirante Energia S.A.
Rua Gomes de Carvalho, 1996 - Vila Olímpia
04547-006 São Paulo SP
www.sdp.com.br

CNPJ 02.302.100/0001-06
E.E. 115.026.474.116
Insc. Única Reg. Esp.
Processo SF-5-13753/2000

Nota Fiscal/Conta de Energia Elétrica nº 000.740.148

1 / 1

Cliente / Endereço de Entrega	Dados	Número de Medição
JOSE FRANCISCO LEITE RUA FRANCISCO DE OLIV PENTEADO 960 12422-450 JARDIM RESENDE SOCORRO / PINDAMONHANGABA - SP CLASSIFICAÇÃO: 110 RESIDENCIAL COD. IDENT. 0093476728 COD. FISCAL OPERAÇÃO: 5258 TENSÃO NOMINAL: 220 / 127 V BIFÁSICO ROTEIRO DE LEITURA: 008P101M00356 NR Medidor: 10059433	Central de Atendimento ao Cliente - 24h 0800 721 0123	90432673
		Data de Emissão
		10/09/2014
		Conta do Mês
		Agosto/2014

Atenção

Reservado ao Fisco: E7C3.9F96.AC74.8FAE.1C15.62D4.FA4E.4971 Referência de Débito Automático: 190003728651

Descrição de Consumo						Período de Faturamento	
Descrição	Nr do Medidor	Leitura Anterior	Leitura Atual	Const.Mult.	Qtde Kwh mês	Leitura Anterior	11/07/2014
	10059433	25.431	25.624	1,00000	193,00	Leitura Atual	12/09/2014
						PREV. PRÓXIMA LEITURA	10/09/2014
						Local de Consumo	
						JOSE FRANCISCO LEITE CNPJ/CPF/CI 00534700870 RUA FRANCISCO DE OLIV PENTEADO 960 PINDAMONHANGABA - SP	
Detalhes de Faturamento						Aviso	
Descrição	Quantidade	Preço Médio		Total (R\$)			
Consumo	193,00 KWH	0,36730570		70,89			
Descrição	Quantidade x	Tarifa (R\$)		Total (R\$)			
Consumo	193,00 KWH	(TUSD	0,13994000	TE)	0,10000000	56,56	
Tributos	B. Cálculo	X	Alíquota	=			
PIS	70,89		0,88%		0,62		
CCFINS	70,89		4,09%		2,90		
ICMS	70,89		17,00%		8,51		
						Valor Total a Pagar	
						R\$ 70,89	
						193	

Atenção

A partir de 2015, vigorará as bandeiras tarifárias. A bandeira verde não implicará em cobrança adicional. A amarela ou vermelha, quando acionadas, implicarão tarifas de maior valor, devido maior custo de geração. No mês de Ago/14 vigorará a bandeira vermelha a qual implicará em R\$ 0,43000/KWh., acrescidos a tarifa, líquido de tributos, www.aneel.gov.br

Caro Cliente

Agradecemos a pontualidade no pagamento

CÉDULA DE IDENTIDADE
NACIONALIDADE BRASILEIRA

JOSÉ FRANCISCO LEITE

HOME _____

Antencr Leite
FILIAÇÃO _____

Maria Antonia dos Santos

Pindamonhangaba, SP. 18. Mar. 1959
NATURALIDADE/PAÍS _____

Jose Francisco Leite
P. Pindamonhangaba
ASSINATURA _____

INSTITUTO DE IDENTIFICAÇÃO CIVIL E CRIMINAL

25. Out. 1977

Série — A — 72

Nº 016482

Pindamonhangaba

11. 675. 444

19

SECRETARIA DA SEGURANÇA PÚBLICA

MINISTÉRIO DA FAZENDA
SECRETARIA DA RECEITA FEDERAL
COORDENAÇÃO DO SISTEMA DE INFORMAÇÕES ECONÔMICAS FISCALIS

CARTÃO DE IDENTIFICAÇÃO DO CONTRIBUINTE

DOCUMENTO SOBSCRITORES DE PREVIDÊNCIA SOCIAL - PIS/PASEP

VALIDO EM TODAS AS REGIÕES NACIONAIS

ASSINATURA DO CONTRIBUINTE

11100004

CIC

NASCIMENTO: 18.03.59

INSCRIÇÃO NO CPF: 005 347 008 70

JOSE FRANCISCO LEITE

Jose Francisco Leite
SECRETARIO DA RECEITA FEDERAL

Exames realizados pela rede:

- Ressonância Magnética 1.5T
- Tomografia Computadorizada Multieslice 3D
- Ultrassom com Doppler Colorido
- Mamografia Digital
- Ultrassonografia Geral
- Densitometria Óssea
- Radiologia Digital
- Angiotomografia



Nome: JOSE FRANCISCO LEITE

Dr.(a): OCTAVIO BERTT

Data: 21/02/2014 Cód. Paciente: 103576

Controle: 12006

pg. 1

- () 33.01.012-9
- () 02.05.02.007-0

ULTRASSONOGRAFIA DE BOLSA ESCROTAL

Exame ultrassonográfico realizado com transdutor linear de alta frequência onde evidenciamos:

Testículos tópicos na bolsa escrotal.

Testículos com forma, contornos e dimensões normais, com textura sônica homogênea.

Testículo direito mede 42x 26x 21mm e o esquerdo 36x 26x 21mm.

Ausência de sinais de lesões expansivas sólidas ou císticas intra-testiculares.

Presença de líquido livre entre as lâminas da túnica vaginal nos limites fisiológicos bilateralmente.

Epidídimos com morfologia e ecotextura normais.

Presença de vasos tortuosos com calibre acima de 3 mm no plexo pampiniforme bilateralmente.

CONCLUSÃO:

- SINAIS ECOGRÁFICOS SUGESTIVOS DE VARICOCELE BILATERAL.

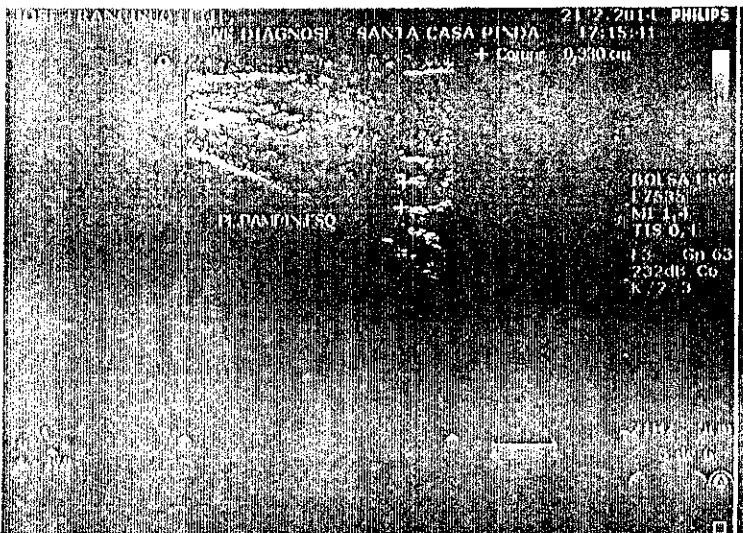
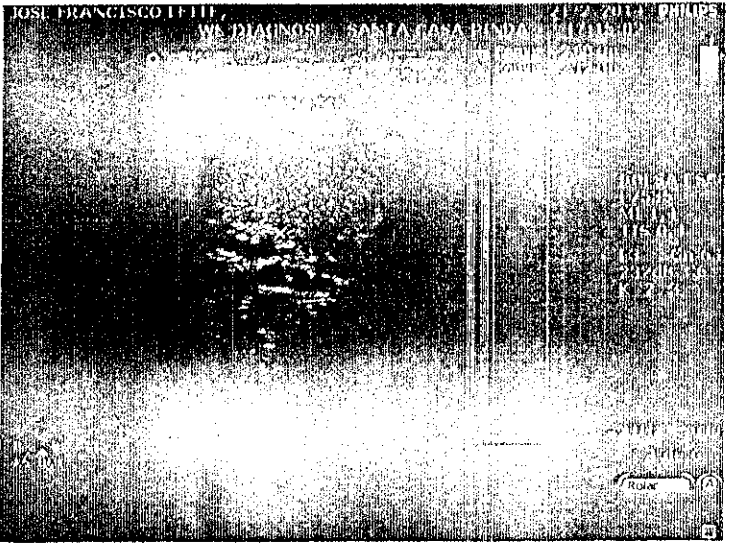

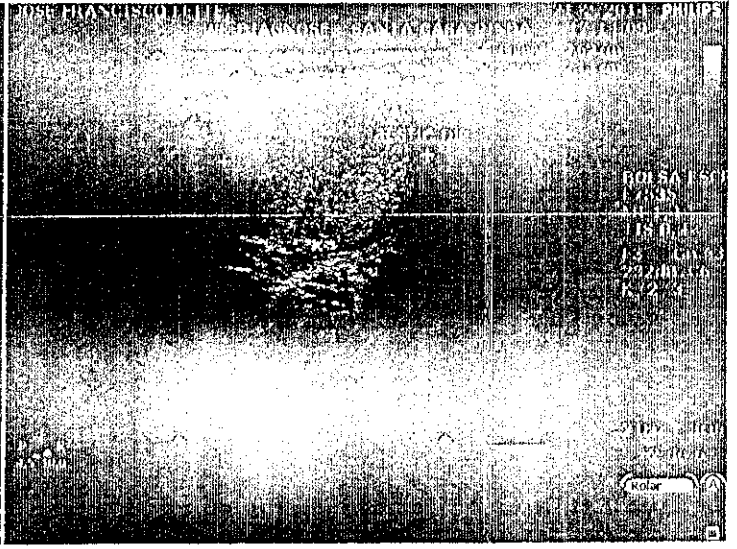

Dr.(a): MARCUS VINICIUS MAIA DE REZEN
CRM: 67801

Taubaté
Unidade Clínica Dr. Rene

Pindamonhangaba
Unidade Centro

Pindamonhangaba
Unidade Santa Casa





Exames realizados pela rede:

- Ressonância Magnética 1.5T
- Tomografia Computadorizada Multislice 3D
- Ultrassom com Doppler Colorido
- Mamografia Digital
- Ultrassonografia Geral
- Densitometria Óssea
- Radiologia Digital
- Angiotomografia



Nome: JOSE FRANCISCO LEITE
Dr.(a): ALEXANDER GUILHERME
Data: 14/05/2014 Cód. Paciente: 103576

pag. 1

Controlador: 17133

() 33.01.012-9 (2x)

(X) 02.05.02.007-0 (2x)

**ULTRA-SONOGRAFIA DE BOLSA ESCROTAL
COM DOPPLER COLORIDO**

Exame ultra-sonográfico realizado com transdutor linear de alta frequência onde evidenciamos:

Testículos tópicos na bolsa escrotal.

Testículos com forma, contornos e dimensões normais, com textura sônica homogênea.

Testículo direito mede 46 x 26 x 24 mm e o esquerdo 43 x 24 x 22 mm.

Ausência de sinais de lesões expansivas sólidas ou císticas intra-testiculares.

Hidrocele à direita.

Epidídimos com morfologia e ecotextura normais.

Fluxo sanguíneo pelo Doppler colorido normal ao nível dos testículos e epidídimos.

Discreta ectasia e tortuosidade dos vasos do plexo pampiniforme bilateralmente, com calibre de até 3,6 mm.

CONCLUSÃO:

- SINAIS DE VARICOCELE.
- HIDROCELE À DIREITA.

Dr.(a): FABIO HONDA OTA
CRM: 134131



Pindamonhangaba
Unidade Centro

Rua João José de Almeida, 100 - Jd. Santa Helena
Cidade de Pindamonhangaba - SP - CEP: 13.241-000

Pindamonhangaba
Unidade Santa Casa


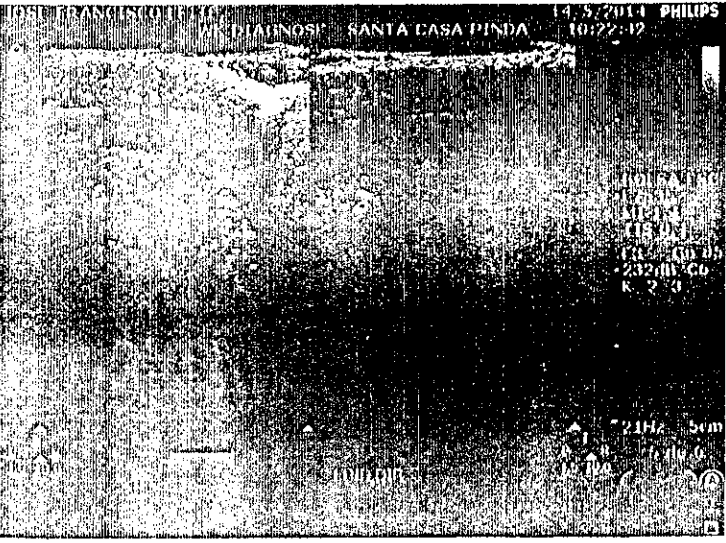
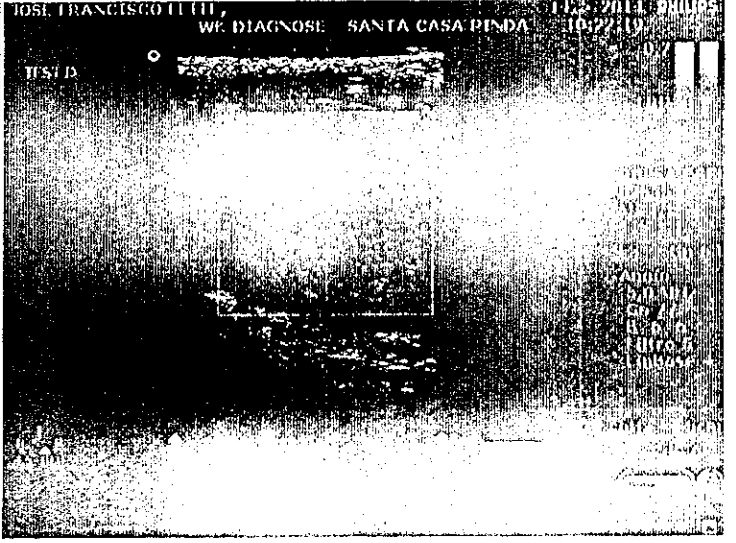

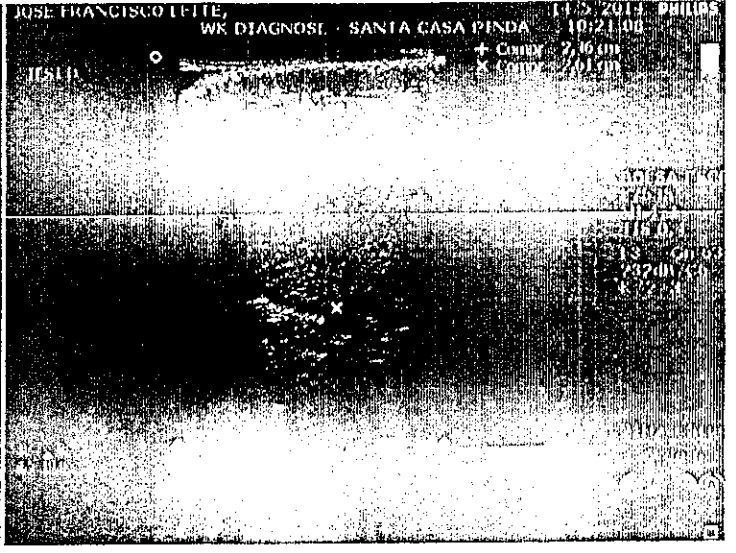

Rua do Eng. Dr. Carlos Moreira, 455
Fazenda Mirim - CEP: 13.241-000



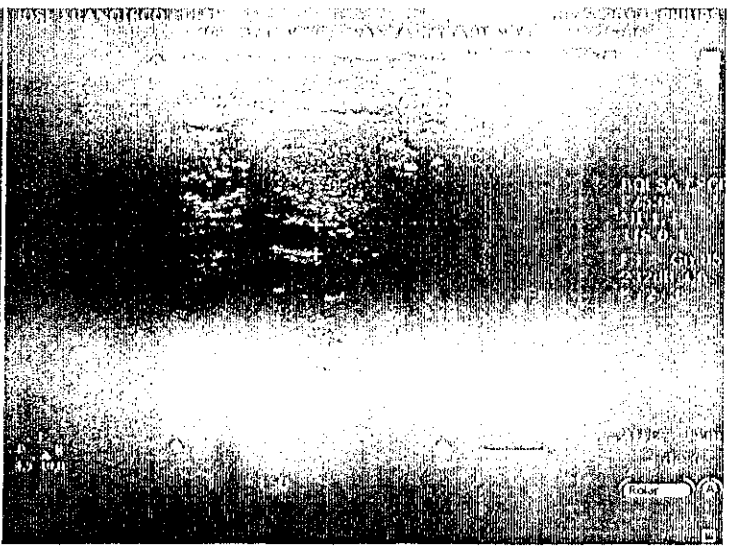
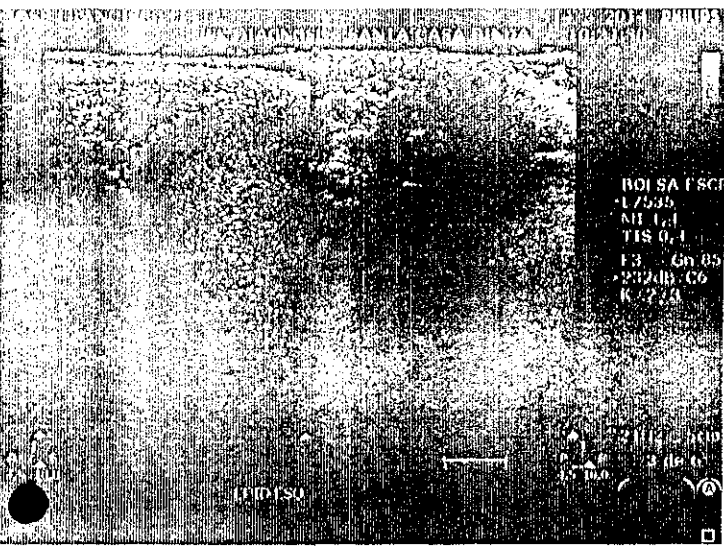
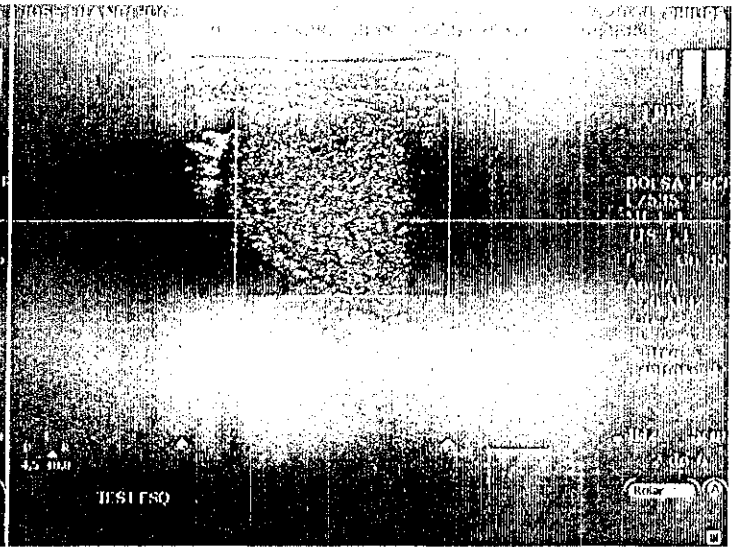
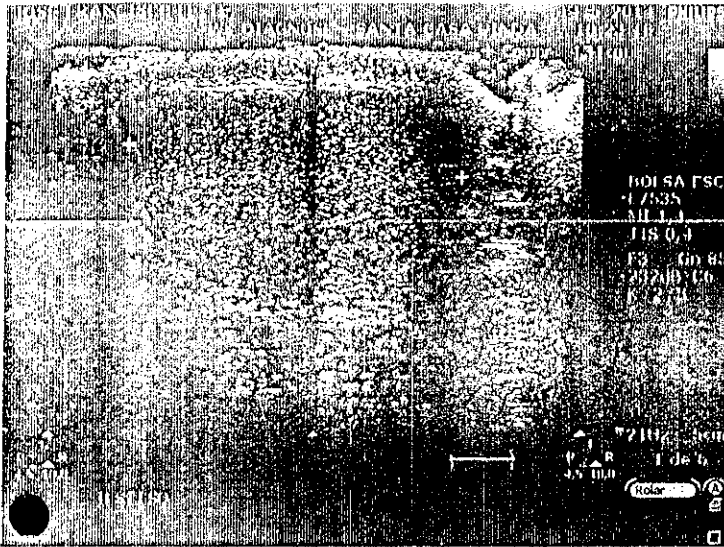
Taubaté

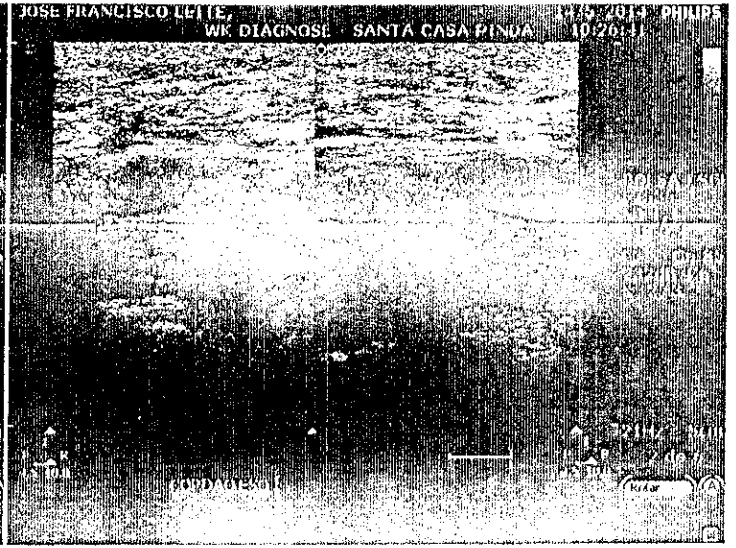
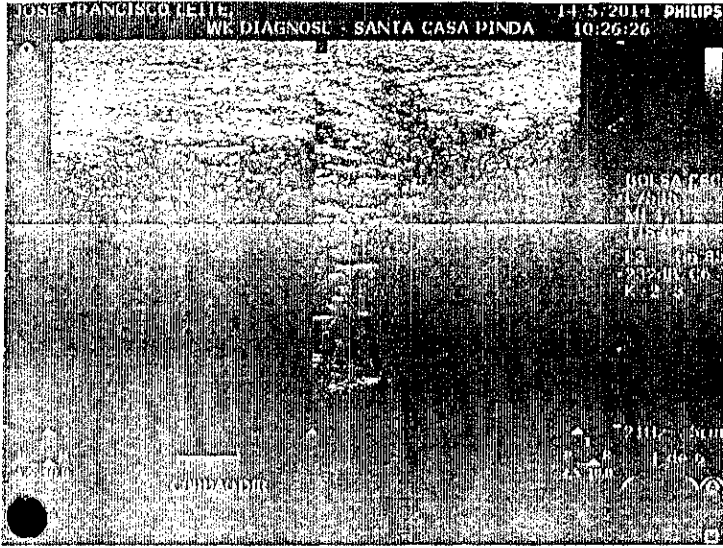Unidade Clínica Dr. Rene

Rua Fernando de Barros, 214

Cidade de Taubaté - SP - CEP: 13.224-000







Nome: JOSE FRANCISCO LEITE
Dr.(a): ALEXANDER GUILHERME
Data: 14/05/2014 Cód. Paciente: 103576

pag. 1

Controle: 17133

() 33.01.012-9 (2x)

02.05.02.007-0 (2x)

**ULTRA-SONOGRAFIA DE BOLSA ESCROTAL
COM DOPPLER COLORIDO**

Exame ultra-sonográfico realizado com transdutor linear de alta frequência onde evidenciamos:

Testículos tópicos na bolsa escrotal.

Testículos com forma, contornos e dimensões normais com textura sônica homogênea.

Testículo direito mede 46 x 26 x 24 mm e o esquerdo 43 x 24 x 22 mm.

Ausência de sinais de lesões expansivas sólidas ou císticas intra-testiculares.

Hidrocele à direita.

Epidídimos com morfologia e ecotextura normais.

Fluxo sanguíneo pelo Doppler colorido normal ao nível dos testículos e epidídimos.

Discreta ectasia e tortuosidade dos vasos do plexo pampiniforme bilateralmente, com calibre de até 3,6 mm.

CONCLUSÃO:

- SINAIS DE VARICOCELE.
- HIDROCELE À DIREITA.

Dr.(a): FÁBIO ARGONDA OTA
CRM: 134131